



Interpretasi *Digital Subtraction Angiography* pada Stroke Hemoragik

Interpretation of Digital Subtraction Angiography in Hemorrhagic Stroke

^{1)*} **Lusye Diana Jacob**

Universitas Kristen Krida Wacana, Indonesia.

*Email: ¹⁾ lusyediana48@gmail.com

*Correspondence: ¹⁾ Lusye Diana Jacob

DOI:

ABSTRAK

Stroke hemoragik (SH) mewakili sekitar 10-20% dari keseluruhan kasus stroke. Kondisi ini disebabkan oleh perdarahan dari pembuluh darah yang menyuplai otak. SH diklasifikasikan menjadi dua sub tipe utama yaitu *intracerebral hemorrhage* (ICH) dan *subarachnoid hemorrhage* (SAH), dengan laju insidensi 41.81 dan 14.46 per 100.000 penduduk, secara berurutan. Hingga saat ini, *digital subtraction angiography* (DSA) masih merupakan baku emas teknik pencitraan yang digunakan untuk mendiagnosis dan mengonfirmasi lesi abnormal pada vasa darah dalam berbagai situasi. Namun, penggunaannya lebih umum dilaporkan pada kasus stroke non-hemoragik (SNH) dibandingkan SH

Kata kunci: Digital Subtraction Angiography, Stroke hemoragik, ulasan artikel

ABSTRACT

Hemorrhagic stroke (HS) represents about 10-20% of all stroke cases. This condition is caused by bleeding from the blood vessels supplying the brain. SH is classified into two main subtypes, namely intracerebral hemorrhage (ICH) and subarachnoid hemorrhage (SAH), with incidence rates of 41.81 and 14.46 per 100,000 population, respectively. Until now, digital subtraction angiography (DSA) is still the gold standard imaging technique used to diagnose and confirm abnormal lesions in blood vessels in various situations. However, its use is more commonly reported in cases of non-hemorrhagic stroke (SNH) compared to SH

Keywords: *Digital Subtraction Angiography, Hemorrhagic Stroke, review article*

PENDAHULUAN

Insidensi dan prevalensi stroke di seluruh dunia terus mengalami peningkatan dengan berkembangnya teknologi diagnostik.(Widyasari et al., 2023) *World Health Organization* (WHO) mendeskripsikan stroke sebagai tanda klinis yang berkembang dengan cepat berupa gangguan fokal, gangguan global pada fungsi kortikal yang berlangsung selama > 24 jam atau menyebabkan mortalitas tanpa sebab yang jelas selain yang berasal dari vaskuler. Stroke merupakan penyebab disabilitas ketiga paling umum.(Jain et al., 2023) Insidensi stroke dilaporkan lebih tinggi pada negara-negara berpendapatan menengah-tinggi dibandingkan negara-negara berpendapatan tinggi.(Widyasari et al., 2023) Menurut WHO, sekitar 15 juta penduduk menderita stroke setiap tahunnya.(Jain et al., 2023) Di Indonesia, insidensi dan prevalensi stroke yang dilaporkan adalah 293.33 dan 2,097.22 per 100.000 penduduk, secara berurutan.(Widyasari et al., 2023)

Secara global, stroke hemoragik (SH) mewakili sekitar 10-20% dari keseluruhan kasus stroke.(Jain et al., 2023; Lim et al., 2024; Montaña et al., 2021) SH disebabkan oleh perdarahan dari pembuluh darah yang menyuplai otak, dimana hipertensi intrakranial merupakan faktor risiko paling umum.(Jain et al., 2023; Tini et al., 2023) *Intracerebral hemorrhage* (ICH) merupakan tipe SH yang

paling utama.(Montaño et al., 2021) ICH non-traumatik merupakan subkelompok stroke akut yang berpotensi mengancam nyawa dengan manifestasi bervariasi, seperti hematoma intraparenkim primer, *intraventricular hemorrhage* (IVH), dan *subarachnoid hemorrhage* (SAH).(Lim et al., 2024; Montaño et al., 2021) Laju insidensi ICH dan SAH adalah 41.81 dan 14.46 per 100.000 penduduk, secara berurutan.(Lim et al., 2024)

Pemeriksaan pencitraan tingkat lanjut seperti *digital subtraction angiography* (DSA) serebral dapat menyediakan gambaran vaskularisasi pembuluh darah otak manusia secara jelas serta menyediakan gambaran status hemodinamik, aliran darah, dan sirkulasi kolateral pembuluh darah otak dalam waktu yang sebenarnya.(Tini et al., 2023) DSA merupakan teknik pencitraan yang digunakan untuk mendiagnosis dan mengonfirmasi lesi abnormal pada vasa darah dalam berbagai situasi seperti aneurisme, stenosis vasa serebral, fistula arteriovenosa, malformasi, dan lainnya. Teknik tersebut merupakan baku emas modalitas pencitraan untuk penilaian patologi vaskuler intrakranial dan dapat digunakan untuk perencanaan penanganan pada pasien dengan kecurigaan kelainan vaskuler yang mendasari.(Nam et al., 2022) Pada ulasan artikel ini, akan dibahas lebih lanjut mengenai penggunaan DSA pada kasus SH.

METODE

Penelitian ini menggunakan metode deskriptif retrospektif untuk mengevaluasi insidensi dan prevalensi stroke hemoragik di Indonesia dan peran Digital Subtraction Angiography (DSA) sebagai modalitas pencitraan diagnostik. Data dikumpulkan dari berbagai studi dan laporan kesehatan yang relevan, termasuk statistik insidensi stroke dari World Health Organization (WHO) dan data nasional tentang prevalensi stroke. Analisis dilakukan dengan membandingkan insidensi stroke hemoragik di negara berpendapatan menengah-tinggi dengan negara berpendapatan tinggi, serta mengkaji penggunaan DSA dalam mendiagnosis penyebab makrovaskuler stroke hemoragik seperti aneurisma dan malformasi arteriovenosa. Hasil penelitian menunjukkan bahwa DSA tetap menjadi standar emas dalam penilaian patologi vaskuler intrakranial dan memiliki peran signifikan dalam diagnosis dan perencanaan penanganan stroke hemoragik. Kesimpulan dari penelitian ini menegaskan pentingnya DSA dalam mendeteksi kelainan vaskuler yang mendasari stroke hemoragik dan perlunya strategi pencegahan yang lebih baik untuk mengurangi insidensi stroke di Indonesia.

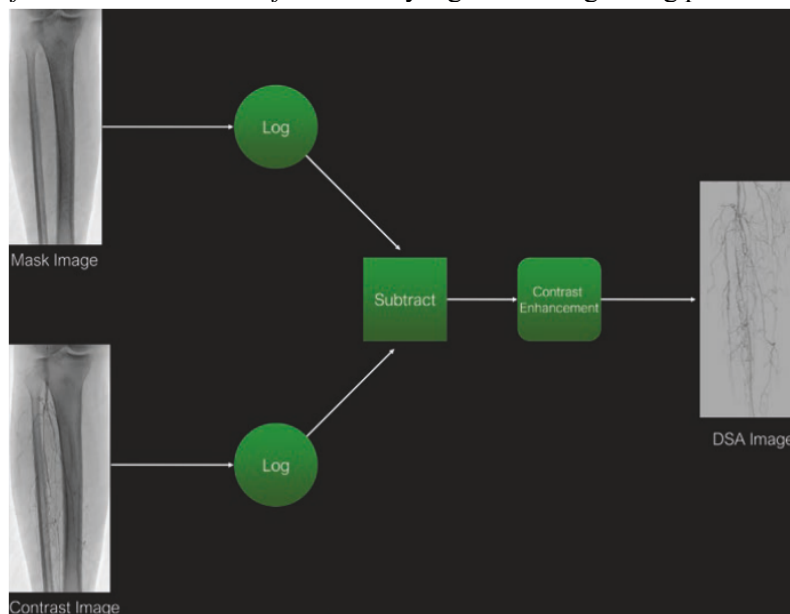
HASIL DAN PEMBAHASAN

PRINSIP DAN TEKNIK PENGGUNAAN DSA

Prinsip dasar pencitraan *digital subtraction angiography* (DSA) adalah penggunaan foton sinar-X yang dipancarkan dari tabung sinar katoda sepanjang lintasan melalui pasien, dengan fokus pada area anatomi yang diinginkan.(Kramer, 2020; Pratiwi, 2022) Beberapa foton sinar-X diserap, tersebar ke luar, dan terus berjalan sepanjang jalur linier hingga mengenai detektor. Gambar tersebut kemudian direkam secara radiografi melalui pemantauan video. Oleh karena pembuluh darah di dalam tubuh memiliki kepadatan yang sama dengan jaringan lunak di sekitarnya, pembuluh darah yang diperiksa selama pencitraan radiografi harus diisi dengan zat kontras radiopak agar dapat divisualisasikan. Kontras intravaskuler tersebut dapat diinjeksikan langsung secara intravena melalui pembuluh darah yang diperiksa setelah kateterisasi selektif. Gambar-gambar yang diperoleh kemudian dapat ditingkatkan kembali dengan *digital subtraction*, yang menyorot pembuluh darah yang dipenuhi kontras sambil menghilangkan gambaran struktur anatomi di belakangnya.(Kramer, 2020)

Proses untuk memperoleh gambaran DSA melibatkan beberapa tahapan. Suatu set gambar secara otomatis diperoleh dan disimpan melalui sistem penyimpanan terkomputerisasi ke dalam salah satu dari dua memori digital. Gambar ini diperoleh dan disimpan sebelum pengiriman kontras ke area yang diperiksa. Setelah gambar tersebut (*mask image*) diperoleh, gambar berikutnya yang didapatkan setelah datangnya kontras ditempatkan ke dalam memori digital kedua. Gambar-gambar ini disebut sebagai gambar kontras. Gambar topeng (*mask image*) mengalami *digital subtraction* dari gambar kontras berikutnya yang diperoleh setelah adanya kontras (Gambar 1). (Kramer, 2020) Dalam proses ini, gambaran DSA akan menunjukkan pembuluh darah yang hanya terisi kontras, tanpa struktur latar belakang seperti tulang dan jaringan lunak lainnya, dan dapat divisualisasikan secara *real-time* (waktu yang sebenarnya). Gambar-gambar tersebut kemudian dapat disimpan secara *online* atau diputar ulang secara *real-time*. (Kramer, 2020; Pratiwi, 2022)

Langkah awal yang terbaik adalah mendapatkan gambar pramuka (*scout image*) atau gambar “*spot*” fluoroskopik dari area yang diinginkan sebelum injeksi kontras untuk memastikan bahwa area yang diinginkan termasuk dalam angiogram. Pertimbangan lainnya dalam memperoleh gambar angiografi adalah *frame rate*. Pemilihan *frame rate* yang sesuai bergantung pada kecepatan aliran darah



Gambar 1. Algoritma Perolehan Gambar DSA. (Kramer, 2020)

melalui area yang diinginkan. Aturan praktisnya adalah mempertimbangkan *frame rate* yang lebih tinggi saat mencitrakan area anatomi dengan laju aliran dan pergerakan darah yang lebih tinggi. Oleh karena gambar DSA berbentuk 2-Dimensi (2D), maka dua atau lebih proyeksi oblique biasanya diperlukan untuk menampilkan lesi. Pedoman saat ini merekomendasikan pengambilan gambar oblique dengan sudut 30° atau lebih pada salah satu lateralitas untuk menampilkan lesi. Hal ini disebabkan oleh banyaknya lesi yang terlewatkan atau salah diinterpretasikan apabila hanya dalam satu proyeksi. (Kramer, 2020; Reder et al., 2023; Rindler et al., 2020)

PERAN DSA PADA STROKE HEMORAGIK

Pedoman *American Heart Association (AHA)/American Stroke Association (ASA)* tahun 2022 merekomendasikan penggunaan DSA sebagai alat diagnostik pada stroke hemoragik (SH) untuk

mengeksklusi malformasi vaskuler intrakranial dan penyebab makrovaskuler.(Greenberg et al., 2022) Peranan DSA sebagai modalitas diagnostik SH ditunjukkan pada sebagian besar kasus *intracerebral hemorrhage* (ICH) dan *subarachnoid hemorrhage* (SAH).(Rindler et al., 2020; Vella et al., 2020) ICH primer menyumbang sekitar 70-80% dari keseluruhan ICH; namun, mayoritas (40-60%) disebabkan oleh ruptur arteri-arteri kecil penetrasi yang mengalami kelainan berupa kelemahan oleh hipertensi jangka panjang. Hal ini menyebabkan arteriopati hipertensif yang mengarah pada hiperplasia tunika media pada dinding vasa. Di sisi lain, ICH sekunder disebabkan oleh berbagai patologi struktural dan fisiologis. Lesi serebrovaskuler yang mencakup *arteriovenous malformations* (AVMs), malformasi kavernosa, dan aneurisma, menyumbang sekitar 10-20% kasus ICH. Etiologi lain yang kurang umum meliputi neoplasma, penggunaan alkohol, penggunaan obat-obatan simpatomimetik, koagulopati, aneurisma mikotik, penyakit moyamoya, vaskulitis, fistula arteriovenosa, dan konversi hemoragik dari stroke iskemik.(Rindler et al., 2020)

DSA merupakan standar emas modalitas diagnostik sebelum perkembangan modalitas lain tingkat lanjut seperti *computed tomography angiography* (CTA) untuk mendeteksi penyebab makrovaskuler ICH. Selain dapat mendeteksi kelainan struktural vaskuler yang jelas (*arterio-venous malformation* [AVM], aneurisma), DSA memiliki keuntungan dibandingkan CTA dalam hal resolusi waktu untuk mengkarakterisasi arah dan laju aliran darah pada sirkulasi kranial. Hal ini menyebabkan deteksi pirau arterio-venosa dalam fistula arterio-venosa dural yang mungkin terlewatkan pada CTA.(Rindler et al., 2020) Studi retrospektif oleh Altenbernd *et al.* (2022) mengdeskripsikan penggunaan CTA dan DSA dalam mengidentifikasi penyebab ICH lobaris. DSA mendeteksi penyebab makrovaskuler perdarahan pada 33% pasien, yang meliputi AVM (15%), aneurisma (7%), vaskulitis (3%), dan fistula (6%). DSA masih menjadi standar emas modalitas diagnostik untuk mendeteksi penyebab makrovaskuler pada ICH.(Altenbernd et al., 2022)

DSA juga merupakan baku emas dalam penilaian tingkat keparahan vasospasme serebral dan dampaknya terhadap perfusi selanjutnya pada kasus SAH. Kriteria yang paling umum digunakan untuk mendiagnosis vasospasme berat adalah penurunan kaliber vasa > 50%, sedang apabila di antara 25-50%, dan ringan apabila < 25% dari vasa-vasa intrakranial yang berbeda.(Merkel et al., 2022) Pada kasus SAH dengan temuan CTA yang negatif, DSA dapat mengidentifikasi lesi kausatif pada 4-15% dan hasil diagnostik pada DSA ulangan berkisar antara 4-16%. Hal ini didemonstrasikan pada studi oleh Catapano *et al.* (2020), dimana DSA mengidentifikasi lesi kausatif pada 4% pasien dengan SAH non-traumatik CTA negatif, tetapi hanya pada pasien dengan SAH non-traumatik difusa. Mayoritas lesi yang terdeteksi adalah aneurisma atipikal dan ditemukan pada angiogram yang tertunda.(Catapano et al., 2020) Studi lainnya oleh Tamdogan *et al.* (2020) meneliti penggunaan DSA dan CTA dalam mendeteksi SAH pada 20 pasien. Hasil yang diperoleh melalui pencitraan CTA dikonfirmasi dengan gambaran DSA, dimana hal ini menunjukkan bahwa keduanya dapat diimplementasikan pada setting klinis untuk deteksi SAH.(Tamdogan & Turkoz, 2020)

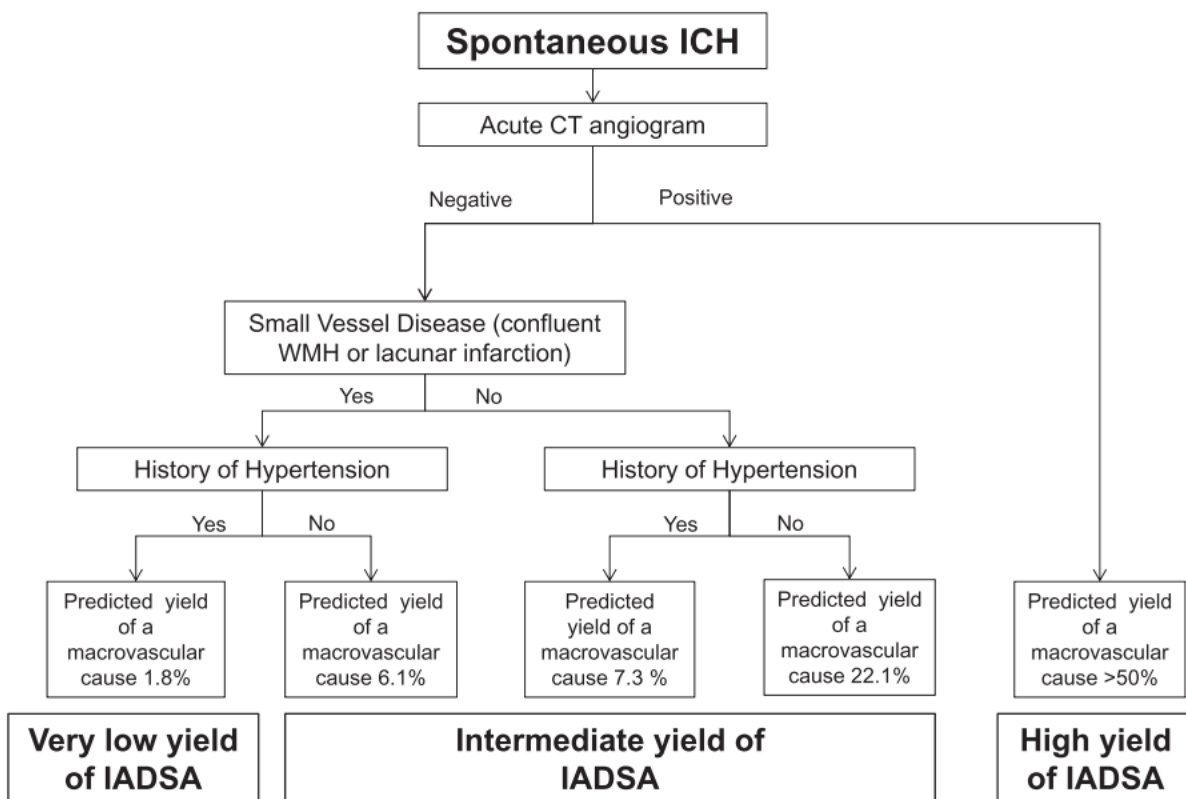
INTERPRETASI DSA PADA STROKE HEMORAGIK

Dalam diagnosis patologi vaskuler pada DSA, diperlukan pemahaman dasar mengenai komposisi dinding pembuluh darah serta manifestasi klinis yang terkait dengan perubahan aliran darah. Lapisan-lapisan histologis dinding pembuluh darah adalah tunika intima, tunika media, dan tunika adventitia. Tunika intima merupakan lapisan yang paling dalam dan antarmuka dengan darah. Lapisan ini terdiri dari sel-sel endotel yang aktif secara hormonal dan melepaskan prostaglandin serta *platelet-activating factors* paska paparan terhadap stress. Tunika intima akan berproliferasi dan membentuk lapisan di sekitar badan asing yang ditemui. Proses ini merupakan dasar hiperplasia neointima, yang

terjadi ketika sel-sel endotel membentuk lapisan sepanjang *stent* intravaskuler. Tunika media merupakan lapisan muskularis dalam yang terdiri sel-sel otot polos dinamik yang berkontraksi ketika sistolik dan relaksasi ketika diastolik. Kemampuan dinamik tersebut diperlukan dalam mempertahankan tekanan yang adekuat terhadap perfusi jaringan dan organ akhir. Tunika media secara signifikan lebih tebal pada arteri dibandingkan vena dan menyumbang banyak perbedaan di antara kedua pembuluh darah tersebut. Tunika adventitia merupakan lapisan yang paling luar, dengan jaringan ikat tipis yang antarmuka dengan tunika media muskularis dan jaringan sekitarnya.(Kramer, 2020)

Manifestasi angiografik dikelompokkan menjadi 4 kategori, yaitu penurunan aliran maju, hilangnya integritas dinding pembuluh darah, peningkatan aliran maju, dan peningkatan aliran retrograde.(Kramer, 2020) Interpretasi gambaran angiografi tidak hanya mengidentifikasi temuan morfologis, tetapi juga mengidentifikasi kejadian dimana aliran dapat meningkat, menurun, atau terbalik. Perhatian yang besar terhadap detail saat menelusuri kerangka angiografi individu untuk mengidentifikasi perubahan aliran dan kelainan morfologi sangat penting untuk menegakkan diagnosis yang tepat dan memandu keputusan mengenai pengobatan selanjutnya.(Kramer, 2020) Salah satu algoritma diagnosis penyebab makrovaskuler sebagai etiologi ICH sekunder non-traumatik menggunakan *intra-arterial* DSA (IADSA) telah diusulkan oleh Wilson *et al.* (2017) (Gambar 2).(Wilson et al., 2017)

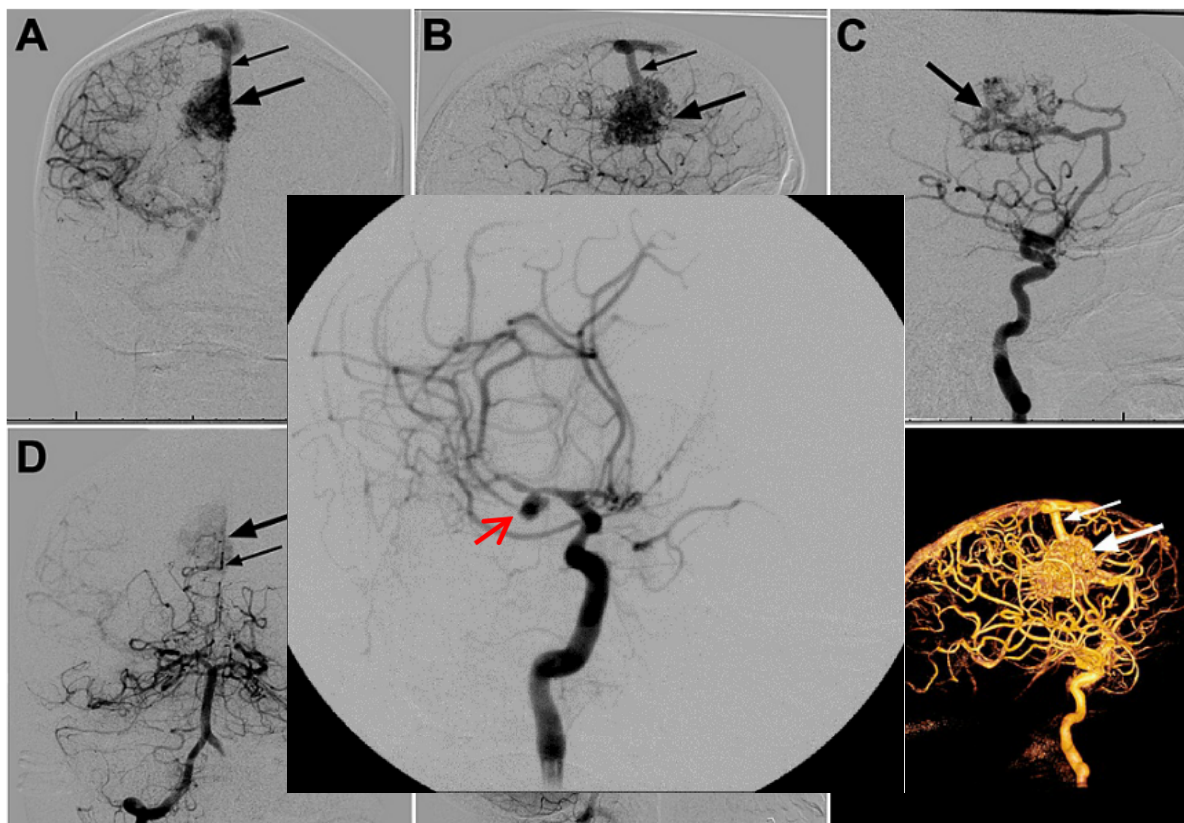
Patologis vaskuler yang menyebabkan peningkatan aliran maju mencakup AVM dan *arteriovenous fistule* (AVF).(Kramer, 2020) AVM merupakan salah satu penyebab ICH sekunder yang telah didokumentasikan.(Gamblin et al., 2021; Rindler et al., 2020) AVM serebral dapat menyebabkan perubahan aliran darah pada otak secara signifikan melalui mekanisme-mekanisme seperti *steal*



Gambar 2. Algoritma Diagnosis Penyebab Makrovaskuler pada ICH.

phenomenon atau iskemia, efek volume atau kompresi, perdarahan, hipertensi vena, atau trombotis,(Alzate et al., 2023) AVM secara tradisional dikenali sebagai lesi kongenital aliran tinggi

dengan hubungan langsung antara pembuluh darah arteri dan vena tanpa intervensi kapiler. Tanda angiografi klasik untuk AVM dan AVF adalah “*early draining vein*”. AVMs akan memiliki suatu “nidus” yang sebaiknya ditargetkan untuk emboloterapi. Nodus tersebut dapat bervariasi dalam hal jumlah dan hubungannya antara arteri *feeding* (atau arteri-arteri) dan *draining vein* (atau vena-vena) tanpa kapiler yang saling berhubungan. (Alzate et al., 2023; Gamblin et al., 2021; Rindler et al., 2020)



Gambar 3. Gambar DSA serebral 2D dengan Aneurisma pada arteri serebral tengah kanan. (Sulayman et al., 2016)

Aneurisma intrakranial (Gambar 4) merupakan kelainan serebrovaskuler yang disebabkan oleh dilatasi atau *ballooning* arteri karotis interna. Kondisi ini dapat sewaktu-waktu mengalami ruptur yang menyebabkan SAH, sehingga menyebabkan *sequelae* neurologis berat dan fatalitas yang tinggi. (Duan et al., 2019; Sulayman et al., 2016) Aneurisma dapat diklasifikasikan menjadi “*true*” atau “*false*”

(A) Tampakkan anteroposterior dan (B) lateral dari injeksi arteri karotis interna kanan pada fase arteri akhir. Gambar-gambar ini menunjukkan nidus frontal kanan medial (panah besar) dengan drainase vena superfisial yang bermuara ke sinus sagital superior (panah kecil). Tidak ada bukti adanya drainase vena dalam. (C) Pandangan lateral dari injeksi arteri karotis interna kanan pada fase arteri awal menunjukkan aneurisma intranidal (panah). Pandangan anteroposterior (D) dan lateral (E) dari injeksi arteri vertebralis kanan menunjukkan suplai arteri ke AVM (panah besar = nidus) dari cabang arteri serebral posterior kanan distal (panah kecil). (F) Rekonstruksi empat dimensi lateral dari injeksi arteri karotis interna kanan. Terdapat drainase vena superfisial ke sinus sagital superior tanpa bukti adanya drainase vena dalam (panah besar = nidus, panah kecil = vena pengurasan superfisial), berdasarkan apakah ketiga dinding vasa intact (*true aneurysm*) atau jika salah satu atau lebih mengalami kelainan/robekan (*false aneurysm* atau *pseudoaneurysm* [PSA]). (Kramer, 2020)

True aneurysm biasanya tampak pada pembuluh darah berukuran besar hingga sedang dan biasanya disebabkan oleh melemahnya atau penipisan tunika media. *True aneurysm* digambarkan secara angiografi sebagai pembesaran halus pada arteri asli sekitar 1,5 kali ukuran normal. *True aneurysm* tidak memerlukan pengobatan segera atau darurat kecuali mengalami ruptur atau berhubungan dengan tromboemboli distal. Namun, *true aneurysm* memerlukan pengawasan karena risiko rupturnya meningkat seiring dengan bertambahnya ukuran dan perbaikan selektif mungkin diperlukan tergantung pada ukuran aneurisma dan wilayah pembuluh darahnya. (Duan et al., 2019; Kramer, 2020) PSA terjadi ketika terdapat gangguan lokal pada satu atau lebih lapisan dinding vasa. PSA umumnya memiliki tampilan ireguler, eksentrik, atau terlobulasi. Kondisi ini umum pada kejadian trauma, inflamasi fokal yang menyebabkan degradasi lapisan vaskuler, atau ruptur dari *true aneurysm*. PSA dapat dibedakan dari *true aneurysm* secara angiografi sebab *true aneurysm* akan menunjukkan kontur halus dan kalsifikasi intima. Di lain sisi, PSA biasanya berkaitan dengan dengan hematoma sekitar apabila lapisan dinding vasa awalnya mengalami gangguan dan/atau jaringan ikat sekitar gagal menampung darah intravaskuler. (Duan et al., 2019; Kramer, 2020)

SIMPULAN

DSA masih merupakan standar emas modalitas pencitraan pada kasus SH non-traumatik untuk mengidentifikasi penyebab makrovaskuler. Interpretasi DSA pada SH memerlukan pemahaman mengenai komposisi dinding pembuluh darah untuk deteksi kelainan morfologis dan manifestasi klinis berupa perubahan aliran darah sesuai dengan etiologi. Etiologi SH non-traumatik yang paling umum teridentifikasi pada gambaran DSA meliputi malformasi arteriovenosa, fistula arteriovenosa, dan aneurisma.

DAFTAR PUSTAKA

- Altenbernd, J. C., Fischer, S., Scharbrodt, W., Schimrigk, S., Eyding, J., Nordmeyer, H., Wohler, C., Dörner, N., Li, Y., Wrede, K., Pierscianek, D., Köhrmann, M., Frank, B., Forsting, M., & Deuschl, C. (2022). CT and DSA for evaluation of spontaneous intracerebral lobar bleedings. *Frontiers in Neurology, 13*, 1–6. <https://doi.org/10.3389/fneur.2022.956888>
- Alzate, J. D., Berger, A., Bernstein, K., Mullen, R., Qu, T., Silverman, J. S., Shapiro, M., Nelson, P. K., Raz, E., Jafar, J. J., Riina, H. A., & Kondziolka, D. (2023). Preoperative flow analysis of arteriovenous malformations and obliteration response after stereotactic radiosurgery. *Journal of Neurosurgery, 138*(4), 944–954. <https://doi.org/10.3171/2022.7.JNS221008>
- Catapano, J. S., Lang, M. J., Koester, S. W., Wang, D. J., Didomenico, J. D., Fredrickson, V. L., Cole, T. S., Lee, J., Lawton, M. T., Ducruet, A. F., & Albuquerque, F. C. (2020). Digital subtraction cerebral angiography after negative computed tomography angiography findings in non-traumatic subarachnoid hemorrhage. *Journal of NeuroInterventional Surgery, 12*(5), 526–530. <https://doi.org/10.1136/neurintsurg-2019-015375>
- Duan, H., Huang, Y., Liu, L., Dai, H., Chen, L., & Zhou, L. (2019). Automatic detection on intracranial aneurysm from digital subtraction angiography with cascade convolutional neural networks. *BioMedical Engineering Online, 18*(1), 1–18. <https://doi.org/10.1186/s12938-019-0726-2>
- Gamblin, A., Nguyen, S., Fredrickson, V., Grandhi, R., & Couldwell, W. T. (2021). Cerebral Arteriovenous Malformation Deep Draining Veins Not Observed on Preoperative Angiography Identified on Postoperative Angiography. *Cureus, 13*(7), 1–7. <https://doi.org/10.7759/cureus.16410>
- Greenberg, S. M., Ziai, W. C., Cordonnier, C., Dowlatshahi, D., Francis, B., Goldstein, J. N., Hemphill, J. C., Johnson, R., Keigher, K. M., Mack, W. J., Mocco, J., Newton, E. J., Ruff, I. M., Sansing, L. H., Schulman, S., Selim, M. H., Sheth, K. N., Sprigg, N., & Sunnerhagen, K. S. (2022). 2022 Guideline for the Management of Patients With Spontaneous Intracerebral Hemorrhage: A Guideline From the American Heart Association/American Stroke Association. In *Stroke* (Vol. 53, Issue 7). <https://doi.org/10.1161/STR.0000000000000407>
- Jain, M., Gupta, S., Rijhwani, P., Pahadia, M. R., Agarwal, P., Sarna, M., Garg, S., & Suri, K. (2023). Prevalence of Hemorrhagic Stroke Subtypes, Etiological Causes and Its Association with Various Stroke Related Risk Factors: An Observational Study. *Journal of Mahatma Gandhi University of Medical Sciences and Technology, 7*(3), 78–83. <https://doi.org/10.5005/jp-journals-10057-0217>
- Kramer, C. M. (2020). Imaging in Peripheral Arterial Disease. In *Springer Nature Switzerland AG*. <https://doi.org/10.1007/978-3-030-24596-2>
- Lim, M. J. R., Zheng, H., Zhang, Z., Sia, C. H., Tan, B. Y. Q., Hock Ong, M. E., Nga, V. D. W., Yeo, T. T., & Ho, A. F. W. (2024). Trends in hemorrhagic stroke incidence and mortality in a National Stroke Registry of a multi-ethnic Asian population. *European Stroke Journal, 9*(1), 189–199. <https://doi.org/10.1177/23969873231202392>
- Merkel, H., Lindner, D., Gaber, K., Ziganshyna, S., Jentzsch, J., Mucha, S., Gerhards, T., Sari, S., Stock, A., Vothe, F., Falter, L., Quäschling, U., Hoffmann, K. T., Meixensberger, J., Halama, D., & Richter, C. (2022). Standardized Classification of Cerebral Vasospasm after Subarachnoid Hemorrhage by Digital Subtraction Angiography. *Journal of Clinical Medicine, 11*(7). <https://doi.org/10.3390/jcm11072011>
- Montaño, A., Hanley, D. F., & Hemphill, J. C. (2021). Hemorrhagic stroke. In *Handbook of Clinical Neurology* (1st ed., Vol. 176). Elsevier B.V. <https://doi.org/10.1016/B978-0-444-64034-5.00019-5>
- Nam, H. H., Jang, D. K., & Cho, B. R. (2022). Complications and risk factors after digital subtraction angiography: 1-year single-center study. *Journal of Cerebrovascular and Endovascular Neurosurgery, 24*(4), 335–340. <https://doi.org/10.7461/jcen.2022.E2022.05.001>
-

- Pratiwi, A. K. N. P. (2022). Kontroversi Terapi DSA Pada Gangguan Vaskuler Otak. *Journal of Innovation Research and Knowledge*, 1(11), 1491–1496.
- Reder, S. R., Lückerath, S., Neulen, A., Beiser, K. U., Grauhan, N. F., Othman, A. E., Brockmann, M. A., Brockmann, C., & Kronfeld, A. (2023). DSA-Based 2D Perfusion Measurements in Delayed Cerebral Ischemia to Estimate the Clinical Outcome in Patients with Aneurysmal Subarachnoid Hemorrhage: A Technical Feasibility Study. *Journal of Clinical Medicine*, 12(12). <https://doi.org/10.3390/jcm12124135>
- Rindler, R. S., Allen, J. W., Barrow, J. W., Pradilla, G., & Barrow, D. L. (2020). Neuroimaging of Intracerebral Hemorrhage. *Neurosurgery*, 86(5), E414–E423. <https://doi.org/10.1093/neuros/nyaa029>
- Sulayman, N., Al-Mawaldi, M., & Kanafani, Q. (2016). Semi-automatic detection and segmentation algorithm of saccular aneurysms in 2D cerebral DSA images. *Egyptian Journal of Radiology and Nuclear Medicine*, 47(3), 859–865. <https://doi.org/10.1016/j.ejrnm.2016.03.016>
- Tamdogan, T., & Turkoz, D. (2020). Comparison of Computerized Tomographic Angiography (CTA) and Digital Subtraction Angiography (DSA) in patients with subarachnoid hemorrhage: A retrospective analysis. *Annals of Medical Research*, 27(12), 3212. <https://doi.org/10.5455/annalsmedres.2020.06.606>
- Tini, K., Tedyanto, E. H., Andaka, D., Pramana, N. A. K., & Widyadharma, I. P. E. (2023). Digital subtraction angiography findings of stroke in young adult population: a multi-center record-based study. *Egyptian Journal of Neurology, Psychiatry and Neurosurgery*, 59(1), 1–5. <https://doi.org/10.1186/s41983-023-00774-9>
- Vella, M., Alexander, M. D., Mabray, M. C., Cooke, D. L., Amans, M. R., Glastonbury, C. M., Kim, H., Wilson, M. W., Langston, D. E., Conrad, M. B., & Hetts, S. W. (2020). Comparison of MRI, MRA, and DSA for detection of cerebral arteriovenous malformations in hereditary hemorrhagic telangiectasia. *American Journal of Neuroradiology*, 41(5), 969–975. <https://doi.org/10.3174/AJNR.A6549>
- Widyasari, V., Rahman, F. F., & Ningrum, V. (2023). The Incidence and Prevalence of Stroke by Cause in Indonesia based on Global Burden of Disease Study 2019. In *Proceedings of the 3rd International Conference on Cardiovascular Diseases (ICCVd 2021)* (Vol. 1). Atlantis Press International BV. <https://doi.org/10.2991/978-94-6463-048-0>
- Wilson, D., Ogungbemi, A., Ambler, G., Jones, I., Werring, D. J., & Jäger, H. R. (2017). Developing an algorithm to identify patients with intracerebral haemorrhage secondary to a macrovascular cause. *European Stroke Journal*, 2(4), 369–376. <https://doi.org/10.1177/2396987317732874>



© 2024 by the authors. Submitted for possible open access publication under the terms and conditions of the Creative Commons Attribution (CC BY SA) license (<https://creativecommons.org/licenses/by-sa/4.0/>).